

# କେତେକ ସତ୍ୟତା ଜାଣନ୍ତୁ

## ଡାଇବେଟିକ ରେଟିନୋପାଥୀ ବିଷୟରେ

ଡାଇବେଟିକ୍ ଆଖି ପଛରେ ରହିଥିବା ଆଲୋକ ସମ୍ବେଦନଶୀଳ ଟିସୁ, ଅର୍ଥାତ୍ ରେଟିନାର ଛୋଟ ଛୋଟ ରକ୍ତବାହୀ ଧନୀକୁ କ୍ଷତିଗ୍ରସ୍ତ କଲେ ଡାଇବେଟିକ୍ ରେଟିନୋପାଥୀ ଦେଖାଦେଇଥାଏ

### ସ୍ୱାଭାବିକ ରେଟିନା


- ଅପ୍ଟିକ୍ ଡିସ୍କ
- OPTIC DISC
- କେନ୍ଦ୍ରୀୟ ରେଟିନାଲ୍ ଭେନ
- CENTRAL RETINAL VEIN
- କେନ୍ଦ୍ରୀୟ ରେଟିନାଲ୍ ଆର୍ଟେରୀ
- CENTRAL RETINAL ARTERY
- ରେଟିନାଲ୍ ଭେନ୍ୟୁଲ୍ସ
- RETINAL VENULES
- ରେଟିନାଲ୍ ଆର୍ଟିରିଓଲ୍ସ
- RETINAL ARTERIOLES

### ଡାଇବେଟିକ୍ ରେଟିନୋପାଥୀ

- ହେମୋରେଜ୍
- HEMORRHAGES
- ରକ୍ତବାହୀ ଧନୀରେ ଅସ୍ୱାଭାବିକ ବୃଦ୍ଧି
- ABNORMAL GROWTH OF BLOOD VESSELS
- ଏନୁରିଜମ୍
- ANEURYSM
- 'କଟନ୍ ୱୁଲ୍' ଛବ୍ଦ
- "COTTON WOOL" SPOTS
- HARD EXUDATES
- ହାର୍ଡ୍ ଏକ୍ସୁଡେଟ୍ସ

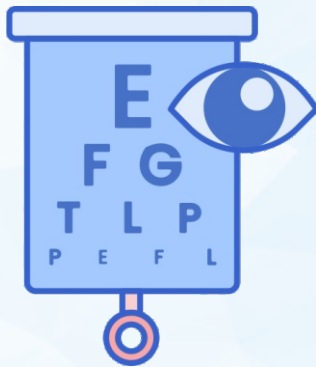
### ଏକ ବଢ଼ିଚାଲିଥିବା ସମସ୍ୟା

ଡାଇବେଟିକ୍ ରେଟିନୋପାଥୀ 20-74 ବର୍ଷର କର୍ମରତ ବୟସ୍କର ବୟସ୍କଙ୍କ ଦୃଷ୍ଟିହୀନତାର ଏକ ପ୍ରମୁଖ କାରଣ ଅଟେ



### ଶୀଘ୍ର ଦେଖାଦେଇ ନ ଥାଏ ଲକ୍ଷଣ

କିନ୍ତୁ, ସମୟ ସହିତ, ଡାଇବେଟିକ୍ ରେଟିନୋପାଥୀର ଛୁଟି ଆସୁଥିବା ଖରାପ ହୋଇପାରେ, ଯାହା ଦୃଷ୍ଟିଶକ୍ତି ହାନି ବା ଦୃଷ୍ଟିହୀନତାର କାରଣ ସାଜିପାରେ



### କେଉଁମାନଙ୍କ ନିକଟରେ ରହିଛି ଏହାର ଆଶଙ୍କା?

ଉଭୟ ଗାଈ 1 ଓ ଗାଈ 2 ଡାଇବେଟିକ୍ରେ ପୀଡ଼ିତ ସମସ୍ତ ବ୍ୟକ୍ତିବିଶେଷ



95%

### ଦୃଷ୍ଟିଶକ୍ତି ହାନିର ହ୍ରାସିତ ଆଶଙ୍କା

ଶୀଘ୍ର ଚିକିତ୍ସା, ଠିକ୍ ସମୟରେ ଚିକିତ୍ସା, ଏବଂ ଉଚିତ୍ ଯତ୍ନ ଯାଞ୍ଚ ଦ୍ୱାରା ଦୃଷ୍ଟିଶକ୍ତି ହରାଇବାର ଗୁରୁତର ବିପଦକୁ 95% ପର୍ଯ୍ୟନ୍ତ ହ୍ରାସ କରାଯାଇପାରିବ